Münchener Medizinische Wochenschrift

Sonderdruck

Schriftleitung: *W. Trummert*, 8 München 90, Wunderhornstr. 8, Tel. 47 66 34. Unter ständiger Mitarb. von *O. Fenner*, 2 Hamburg 1, Bergstr. 14, Tel. 33 66 75. — Verlag: *J. F. Lehmann*, 8 München 42, Agnes-Bernauer-Platz 8, Tel. 58 10 31

111. Jahrgang 1969

Nr. 45 (Seite 2357—2365)

Aus der Inneren Abt. des Kreiskrankenhauses Eppstein (Chefarzt: Dr. med. *J. Schmidt-Voigt*)

Fibrinolytische Therapie

Erfahrungsbericht über fünf Jahre

von G. G. BELZ

Zusammenfassung: Fibrinolytische Therapie wurde von uns bei folgenden Indikationen durchgeführt: Akute venöse Thrombose, akute arterielle Verschlüsse (Arm-, Bein- und Gehirnarterien) und frischer Herzinfarkt innerhalb von 12 Stunden nach Infarkteintritt. Die Therapie erfolgte im wesentlichen stets in der Weise, daß zunächst eine Initialdosis von 250 000 E, dann stündlich 100 000 E Streptokinase gegeben wurde. Die Fibrinolyse wurde mittels der Plasmathrombinzeit kontrolliert, der Streptokinase-Resistenztest schien entbehrlich zu sein. Die beobachteten Nebenwirkungen (immunologische Reaktionen, Blutungen) waren tolerabel und stets zu beherrschen. Die Fibrinolyse erfolgte durchschnittlich über 24 Stunden, Antikoagulantientherapie wurde stets angeschlossen. Wir sahen eine gute Beeinflussung der Durchblutungsverhältnisse unter der Therapie sowohl bei den akuten venösen als auch bei arteriellen Verschlußkrankheiten. Bei der Behandlung des Herzinfarktes fielen vor allem eine Beschleunigung des Stadienablaufes im EKG und eine gute Beeinflussung der Infarktstenokardien auf. Bei der Angina pectoris gravis (ohne Infarktnachweis) stellte sich in 4 von 5 Fällen gleichfalls eine gute Beeinflussung der Stenokardien heraus, was zu weiteren Therapieversuchen bei dieser Indikationsstellung Anlaß sein soll.

Summary: Fibrinolytic Treatment. A report on experience obtained over a period of 5 years. We carried out fibrinolytic treatment for the following indications: Acute venous thrombosis, acute arterial occlusions (arms, leg, and cerebral arteries) and fresh myocardial infarctions within 12 hours after the onset of the infarction. Generally, the treatment was always carried out in the following manner: At first an initial dose of 250,000 U was administered followed by 100,000 U of streptokinase every hour. Fibrinolysis was checked by means of the plasma thrombin time. The streptokinase-resistance-test did not seem to be essential. The observed side-effects (immunologic reactions, hemorrhages) were tolerable and they could always be controlled. Fibrinolysis took place within a mean period of 24 hours, follow-up treatment with anticoagulants was always carried out. In acute venous as well as in arterial occlusive diseases we observed a good effect of treatment on the perfusion conditions. As far as treatment of myocardial infarction is concerned we particularly noticed an acceleration of the course of the stages in the ECG and a good action on angina due to infection. In patients with severe angina pectoris (without a proved infarction) 4 out of 5 cases also showed a good action on the coronary stenosis and this should be the reason for additional treatment attempts in this indication.

Der große Wert der fibrinolytischen Therapie mit Streptokinase bei arterieller Embolie, venöser Thrombose und frischem Herzinfarkt ist in der letzten Zeit in zahlreichen Veröffentlichungen (4, 6 bis 17, 19) herausgestellt worden.

Der breiten Anwendung dieser hochwirksamen Therapie stehen jedoch noch vielfach Bedenken wegen angeblich großer Schwierigkeiten bei der Überwachung der Behandlung und zahlreicher Nebenwirkungen dieser Therapie entgegen. Aus die-

sem Grunde ist bislang diese Behandlungsmöglichkeit auch fast nur den großen klinischen Zentren vorbehalten gewesen.

Ziel dieser Veröffentlichung soll es sein, zu zeigen, daß auch an einem relativ kleinen Krankenhaus ohne große labordiagnostische Einrichtungen eine effektive und für den Patienten mit keinem zu hohen Risiko verbundene fibrinolytische Therapie durchgeführt werden kann.

Eigene Beobachtungen

Unsere erste Erfahrung mit der **Streptokinase-Therapie** machten wir im Januar 1963.

Bei einer 25j. Patientin mit hochgradiger feuchter Herzinsuffizienz bei dekompensiertem Eisenmenger-Syndrom hatte sich eine akute Thrombose der V. axillaris und der V. jugularis rechts mit einer deutlichen Einflußstauung und mit einem starken Ödem im Bereich des gesamten re. Armes entwickelt. Nach Bestimmung der Resistenzdosis wurde eine Infusionsbehandlung unter Kontrolle der Gerinnungszeit eingeleitet. Nachdem wir insges. über 8 Stunden 1 Mill. E Streptokinase (Streptase®, Behringwerke) gegeben hatten, konnte noch unter der Therapie ein Rückgang des Ödems und der Einflußstauung beobachtet werden.

In den folgenden Tagen kam es zu einer völligen Rückbildung der Stauungserscheinungen hinter dem Thrombosebezirk. Eine Antikoagulantienbehandlung mit Marcumar® wurde sofort eingeleitet. Eine erneute Thrombosierung trat nicht auf. Bei Entlassung war die Anschwellung nicht mehr nachweisbar, lediglich eine geringe Verhärtung der V. jugularis ohne Druckschmerz bestand noch.

In der Folgezeit behandelten wir dann noch einige Patienten bei ähnlicher Indikationsstellung mit Streptokinase. Bereits 1963 setzten wir die fibrinolytische Therapie bei einem akuten arteriellen Verschluß infolge arterieller Embolie bei einer Patientin mit Mitralklappenstenose ein. Bei dieser war es zum Verschluß der A. poplitea links gekommen. Schon 2 Stunden nach Beginn der Behandlung war die Arterie wieder auskultierbar.

Auch unsere erste Streptokinase-Behandlung bei frischem Herzinfarkt datiert 1963, nachdem wir uns bei den anderen Krankheitsbildern von der prinzipiellen Durchführbarkeit der Behandlung auch mit unseren Mitteln überzeugt hatten. Etwa bis 1965 haben wir die Streptokinase-Therapie allerdings ausschließlich den komplizierten Infarkten vorbehalten, bei denen eine Rhythmusstörung oder ein Schockzustand bestand. Nachdem wir uns davon überzeugt hatten, daß *die Streptokinase-Therapie ohne allzugroßen Überwachungs- und Laboraufwand durchgeführt werden kann,* wurde sie als systematisches Behandlungsverfahren mit bestimmten Indikationen durchgeführt, wie nachstehend geschildert ist.

Methode

I. Indikationen der Streptokinase-Therapie

a) *Akute Venenthrombose*

Hier wurde die Indikation wegen der relativ wenigen zur Beobachtung gekommenen Patienten nur insgesamt 5mal gestellt. Die Indikation wurde objektiviert durch das klinische Bild (Ödem und Schwellung, livide Verfärbung, Schmerzen im Bereich peripher der Thrombose). Phlebographien wurden nicht durchgeführt.

b) *Akute arterielle Verschlüsse*

Unter dieser Indikation behandelten wir insbesondere periphere arterielle Embolien und Gehirnembolien infolge Mitralklappenstenose, die für eine chirurgische Behandlung nicht in Frage kamen. Die Zeitdauer nach Eintritt der Embolie wurde hier bis auf maximal etwa 24 Stunden gefaßt, da wir auch nach der 12-Stunden-Grenze noch eine positive Beeinflussung sahen. Zur Objektivierung der Indikation und zur Sicherung der Diagnose wurde neben dem klinischen Bild (akuter heftigster Schmerz, Pulslosigkeit, Demarkation, bei Gehirnembolien neurologische Symptomatik) noch das Oszillogramm hinzugezogen. Außerdem gab meist das Bestehen einer Mitralklappenstenose mit Vorhofflimmern schon einen Hinweis auf die Art der Krankheit.

c) *Frischer Herzinfarkt*

In Übereinstimmung mit der Literatur (6, 7, 10 bis 12, 15) wurde auch von uns nur innerhalb der 12-Stunden-Grenze nach Infarkteintritt die Streptokinase-Therapie durchgeführt. Zur Behandlung kamen Vorder- und Hinterwandinfarkte, insbesondere aber sehr ausgedehnte Infarkte, solche mit begleitender Rhythmusstörung und solche mit kardiogenem Schock sowie Re-Infarkte.

Die Indikation wurde objektiviert durch den Nachweis der humoralen Veränderungen (Anstieg der Transaminasen und der Kreatinphosphokinase) und die EKG-Zeichen (monophasische Deformierung von ST, Infarkt-Q, R-Verlust, Erstickungs-T).

Daneben fand selbstverständlich auch das klinische Bild mit schwersten Stenokardien und kardiogenem Schock zur Diagnosestellung entsprechende Bewertung.

II. Kontraindikationen gegen die Streptokinase-Behandlung

1. Manifeste oder kurz zurückliegende Blutungen.
2. Hämorrhagische Diathesen.
3. Streptokokkensepsis.
4. Endocarditis lenta.
5. Die Vorbehandlung mit Heparin, die eine relative Kontraindikation darstellt, war bei uns nie

vor einer Streptase-Behandlung erfolgt, so daß wir diesen Punkt nicht berücksichtigen mußten.

6. Bei Vorbehandlung mit Kumarinpräparaten wurde bei uns nach Kontrolle des Quick-Wertes, wenn dieser nicht abnorm tief lag, trotzdem die Streptase-Behandlung durchgeführt.
7. Wenn innerhalb von ca. 3 Monaten eine erneute Behandlung notwendig wurde, so führten wir diese unter Kortikosteroid-Schutz durch, ohne daß Nebenwirkungen zur Beobachtung kamen.

III. Durchführung der Therapie

Nach anfangs tastenden Versuchen hatten wir bald ein Therapieschema erarbeitet, das mit geringen Abweichungen stets eingehalten wurde und sich bei uns bewährt hat.

Therapieschema

An eine Initialinjektion von 250 000 E (der Resistenztest wurde nur anfänglich durchgeführt und nach unserer Erfahrung kann auf seine Durchführung verzichtet werden), die über 15 Minuten in 50 ml isotoner Kochsalzlösung gegeben wurde, schlossen wir eine Infusionsbehandlung an. Dabei haben wir dann am 1. Tag noch 0,75 Mill. E im Mittel und am 2. Tag noch 0,4 Mill. E im Mittel gegeben. Es wurde eine Infusionsgeschwindigkeit von etwa 0,1 Mill. E pro Stunde angestrebt. Die Dauer der Behandlung erstreckte sich auf etwa 24 Stunden, schwankte von etwa 18 Stunden bis 3 Tage. Die Lösung der Streptokinase erfolgte in einer isotonen Elektrolytlösung. Die Fibrinolyse wurde durch die Plasmathrombinzeit kontrolliert, wobei eine Verlängerung derselben auf etwa das 3fache der Norm angestrebt wurde.

Der Quick-Test wurde mitkontrolliert, um eine spätere Umstellung auf Antikoagulantien zu erleichtern. Nach Beendigung der Streptokinase-Infusion gingen wir dann sofort auf Marcumar über. Auf die Gabe von Heparin wurde in den letzten Jahren gänzlich verzichtet.

Ergebnisse

Wir überblicken jetzt insgesamt 59 Streptokinase-Behandlungen. — Das Lebensalter der Patienten, die der Therapie unterzogen wurden, schwankte zwischen 30 und 82 Jahren, bei einem Mittelwert von 58,6 Jahren. Bemerkenswert ist, daß auch die 82jährige Patientin die Behandlung (bei arterieller Embolie im re. Arm) ohne Nebenerscheinungen gut vertragen hat.

Akute arterielle Verschlußkrankheit

Es kamen 11 Patienten unter dieser Indikation zur Therapie. Davon bestand bei 4 Patienten ein akuter Verschluß im re. Bein, bei 3 im li. Bein, bei 2 Patienten im li. Arm und bei 2 ein akuter Gehirnarterienverschluß. Bei 1 Patienten lag ein akuter Verschluß der A. mesenterica sup. vor und bei 5 konnte eine Mitralklappenstenose nachgewiesen werden, während bei 1 Patienten ein kombiniertes Aortenvitium vorlag. 5 der Patienten litten an einer fortgeschrittenen Kardiosklerose. In 9 Fällen war eine absolute Kammerarrhythmie infolge Vorhofflimmern im EKG nachweisbar.

Als *Erfolgskriterien* wurden bewertet:

Nachlassen der heftigen Schmerzen, Wiederherstellung der Palpationsfähigkeit der peripheren Pulse und Anstieg der Hauttemperatur der betroffenen Extremitäten sowie Erhöhung der Ausschläge im Oszillogramm. Bei den Gehirnembolien wurde ein Rückgang der neurologischen Symptome als Erfolgskriterium herangezogen.

Bei den 9 peripheren Gefäßverschlüssen sahen wir unter der Streptase-Behandlung eine Besserung in 6 Fällen. Es muß bemerkt werden, daß es nicht in allen Fällen gelang, die Durchblutung wieder zu normalisieren, jedoch konnte in diesen Fällen eine erhebliche Besserung erzielt werden. Effekte einer kompensatorischen Kollateralenbildung konnten nicht ausgeschlossen werden. Beispiel sei eine oszillographische Untersuchung zu Beginn und nach Absetzen der Therapie, aus der eine deutliche Zunahme der arteriellen Pulsationen hervorgeht (Abb. 1).

Bei den 2 Gehirnarterienverschlüssen, die allerdings beide innerhalb von 3—4 Stunden nach Eintritt der Lähmungs- und Krampferscheinungen zu uns kamen, konnte eine weitgehende Remission der Symptome erzielt werden. Bei einer Patientin blieb eine Fazialisschwäche zurück.

Bei einem Patienten mit akutem Verschluß der A. mesenterica sup. bei einem Hinterwandinfarkt konnte eine sofortige Wendung des hochakuten Krankheitsbildes mit Ileuszustand unter der Streptokinase-Behandlung beobachtet werden.

Als typisches positives Ergebnis der Streptokinase-Behandlung sehen wir den im folgenden geschilderten Behandlungsfall an:

Fall 1:

Patientin *M. H.* — Krbl. 35349 — 51 Jahre — weibl.

a) *Anamnese:*

1933 Gelenkrheumatismus, 1966 Feststellung eines komb. Mitralklappenfehlers, Mitralstenose Typ IIb, Mitralinsuffizienz Typ I, keine Dekompensation. Der Vorschlag zur Kommissurotomie wurde von der Pat. strikt abgelehnt. Am Abend des 3. 2. 1966 (Aufnahmetag) plötzlich Schwäche in der gesamten li. Körperhälfte mit zunehmenden Lähmungserscheinungen. Heftiger Kopfschmerz rechtsseitig, Blickwendung und Kopfwendung nach re.

Einweisungsdiagnose: Gehirnembolie bei Mitralklappenstenose.

Oberarm

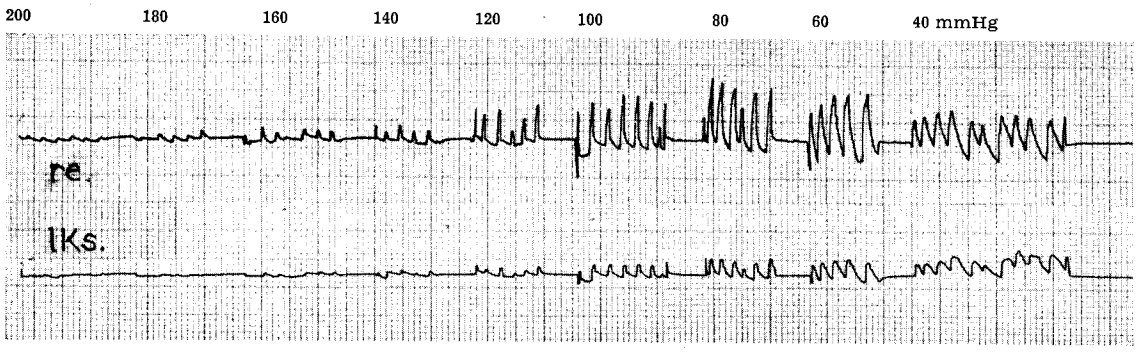

vor Behandlung

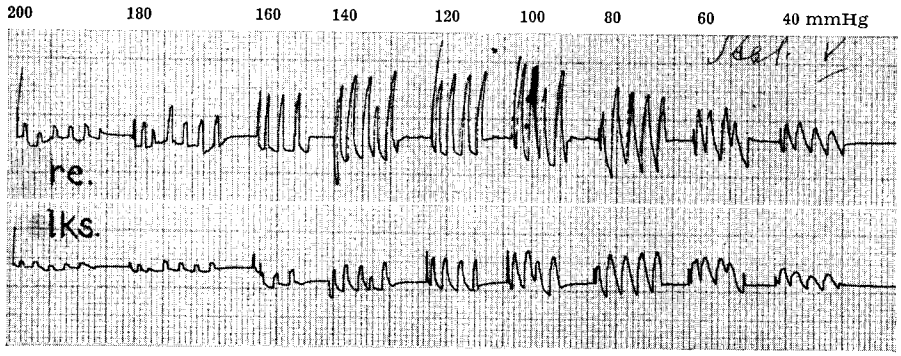

nach Behandlung

Unterarm

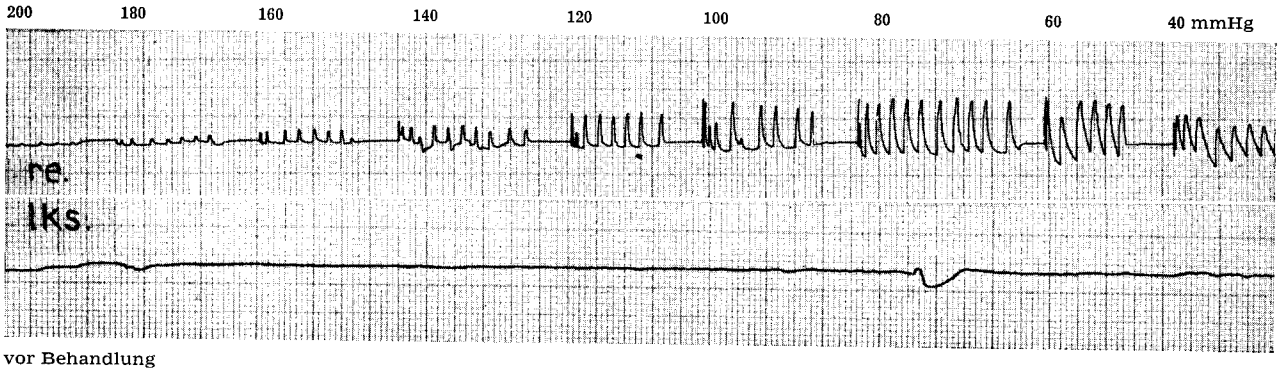

vor Behandlung

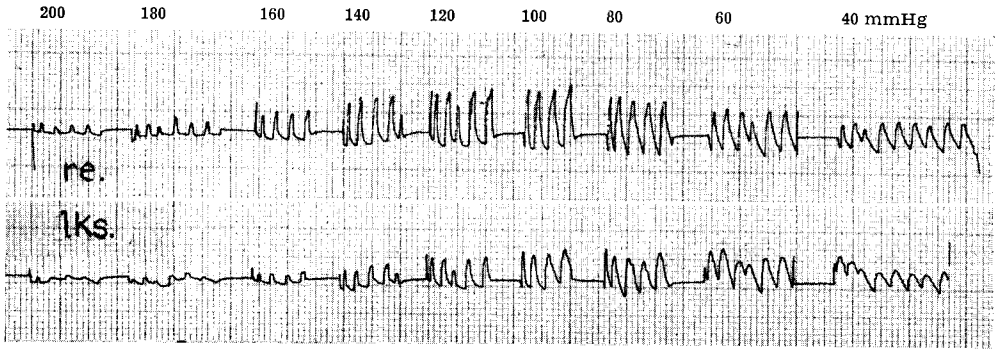

nach Behandlung

Abb. 1: Pat. *S. T.*, 72 J. Diagnose: Oszillogramm nach *Gesenius-Keller* von Ober- und Unterarm in Ruhe. Vor (oben) und nach (unten) fibrinolytischer Therapie mit Streptokinase. Eine deutliche Besserung der arteriellen Durchblutung ist zu erkennen.

b) *Allgemeiner Befund:*

Spastische Hemiplegie li. mit Deviation des Kopfes und der Augen nach re., Benommenheit, heftiger rechtsseitiger Kopfschmerz. Mittelschnelle absolute Kammerarrhythmie, deutlicher Mitralöffnungston und protodiastolisches Intervallgeräusch, auch protosystolisches Decrescendogeräusch über dem Auskultationsareal (S1 u. S2) der Mitralklappe.

c) *Klinische Diagnose:*

Linksseit. Hemiparese infolge rechtsseit. Gehirnembolie bei komb. Mitralklappenvitium mit Flimmerarrhythmie.

d) *Therapie und Verlauf:*

Am 3. 2. 1966 um 21.30 Uhr (3 Std. nach Eintritt der Gehirnembolie) wurde die Streptokinase-Behandlung in der geschilderten Weise eingeleitet. Bereits 4 Stunden nach Therapiebeginn trat eine völlige Rückbildung der neurologischen Symptome auf.

Am 4. 2. 1966 um 5.30 Uhr trat plötzlich noch unter der laufenden Streptokinase-Therapie heftigster Schmerz im re. Fuß und im Unterschenkel re. auf, der Unterschenkel verfärbte sich rasch wachsbleich, dann fleckig-livide und war merklich abgekühlt. Die A. dorsalis pedis und die A. femoralis sowie die A. poplitea auf der betroffenen Seite waren nicht mehr tastbar. Eine deutliche Demarkation mit Temperatursprung und blasser Verfärbung war wenige Zentimeter unterhalb der Patella feststellbar.

Um 6 Uhr wurde die Streptokinase-Infusion unter Kontrolle der Plasmathrombinzeit fortgesetzt.

Um 9 Uhr waren A. femoralis und A. poplitea wieder gut palpabel. Die Demarkationslinie verschob sich von unterhalb der Patella zum unteren Drittel des Unterschenkels.

Um 12.30 Uhr erfolgte eine erneute Streptokinase-Infusion. Daneben wurde die Antikoagulantien-Behandlung mit Marcumar begonnen.

Um 21 Uhr Ende der Streptokinase-Behandlung, insgesamt wurden 1,75 Mill. E gegeben. Die Demarkationslinie verlief über die Mitte des Fußrückens und die Schmerzen hatten aufgehört. Die A. dorsalis pedis war nicht wieder palpabel geworden. Der Unterschenkel rechts mußte in der Folgezeit amputiert werden.

Am 31. 5. 1966, 17 Uhr, trat bei Gehübungen dann plötzlich eine erneute arterielle Embolie bei der Patientin auf, die nun das li. Bein betraf. Es war wiederum Pulslosigkeit von der A. femoralis nach distal hin feststellbar.

Um 17.35 Uhr gaben wir nach Urbason® i.v. eine Initialdosis von 250 000 E Streptokinase und gaben per Dauertropf innerhalb 37 Stunden insgesamt 5,25 Mill. E Streptokinase.

Unter dieser massiven Therapie kam es zu einer völligen Rückbildung der Durchblutungsstörung, die Pulse wurden wieder palpabel, es kam nicht zur Demarkation. Lediglich eine leichte Schwäche des Beines blieb zurück. Komplikationen wurden unter der Therapie nicht beobachtet.

Eine später durchgeführte Arteriographie der A. femoralis bds. ließ eine wellige Konturierung der A. femoralis bds. erkennen. In der Höhe des Adduktorenkanals bestand eine deutliche Lumeneinengung auf beiden Seiten. Eine mäßige Kollateralenausbildung war nachweisbar. Die A. tibialis ant. re. war verschlossen, li. waren die Aa. tibialis ant. et post. regelrecht ausgeprägt.

Aus dem Verlauf kann ersehen werden, daß durch eine Verlängerung der Behandlungsdauer und evtl. auch durch massive Dosierung eine Besserung des Ergebnisses erreicht werden kann. Retrospektiv ist zu diskutieren, ob vielleicht bei gleicher intensiverer Fibrinolyse bereits bei der ersten Behandlung die Amputation hätte vermieden werden können.

Akute Phlebothrombose

Wir überblicken 5 Fälle. Es handelte sich um Venenthrombosen im Bereich der V. jugularis, V. axillaris, der tiefen Beckenvenen und der tiefen Beinvenen. Ein positiver Einfluß wurde angenommen, wenn es zu einer Abnahme der Schwellung und zu einem Rückgang der Einflußstauung kam.

Wir sahen eine günstige Beeinflussung in 3 Fällen.

Frischer Herzinfarkt

Es kamen insgesamt 36 Herzinfarkt-Patienten zur Streptokinase-Therapie (19 Hinterwand-, 17 Vorderwandinfarkte). 3 Infarkte hatten das Kammerseptum mit infarziert, 6 waren Re-Infarkte. Bei 14 Patienten bestand eine Herzrhythmusstörung (gehäufte Extrasystolen, Kammertachykardie, Vorhofflimmern sowie av-Überleitungsstörungen verschiedenen Grades), bei 11 lag ein kardiogener Schock vor.

Als wichtiges Kriterium für die Erfolgsbeurteilung hat sich uns die Beobachtung der heftigsten Infarktstenokardien beim frischen Herzinfarkt bewährt, die häufig innerhalb der ersten beiden Stunden unter der Streptokinase-Therapie zum Verschwinden kamen. Es konnte hierdurch eine merkliche Einsparung an Analgetika erzielt werden. An objektiven Kriterien beobachteten wir die Ausbildung und den Rückgang der Veränderungen im EKG und den Verlauf der humoralen Veränderungen.

Von den 36 Patienten kamen innerhalb der 1. Woche 7 Patienten ad exitum, was einem Prozentsatz von 19,5% entspricht. Bis zur 4. Woche starben noch weitere 2 Patienten, woraus sich eine Gesamtfrühletalität von 25% ergibt.

Es ist sehr schwer, ohne alternierende Reihen den Effekt der Therapie beim Herzinfarkt zu beurteilen. Es ist aber auf jeden Fall festzuhalten, daß die Streptokinase bei 25 Patienten in der Lage war, selbst heftigste Stenokardien rasch zu beseitigen. In den restlichen 11 Fällen war ein Einfluß auf die Stenokardien nicht nachweisbar.

Bezüglich des Verlaufes der EKG-Kurven haben wir mehrfach den Eindruck gehabt, daß eine schnellere Rückbildung der Veränderungen auftrat.

Typisch positiven Verlauf zeigt die folgende Krankengeschichte.

Fall 2:

Patient O. G. — Krbl. 36520 — 54 Jahre — männl.

a) *Anamnese:*

1¼ Jahr vor der Erkrankung hatte ein routinemäßig angefertigtes EKG einen Normalbefund ergeben (Abb. 2a). Am Aufnahmetag (2 Stunden vor der Aufnahme) plötzlich heftigste Schmerzen im Oberbauch, in den Thorax ausstrahlend. Patient hatte vorher größere körperliche Belastungen durchgemacht, in der letzten Zeit sehr viel geraucht (20 Zigaretten pro Tag) und stark unter beruflicher Anstrengung gestanden.

b) *Befunde:*

54j. Patient in altersgemäßem EZ und KZ. Lungen auskultatorisch und perkutorisch o. B. Herztöne mittellaut, keine patholog. Geräusche, Extratöne oder Extrasystolen. Leber u. Milz nicht palpabel. Blutdruck 115/85. *EKG:* Deutliche Zeichen eines frischen Vorderwandinfarktes mit ST-Hebung in I, aVL, V2—V4. Spiegelbildliche ST-Senkung in III und aVF (Abb. 2b; Goldberger-Abl. hier nicht abgebildet), R-Verlust in V1 und V2.

Blutchemische Untersuchungen vor Therapiebeginn:

SGOT 45 mU (normal 12 mU), SGPT 22 mU (normal 12 mU), CPK 1,4 mU (normal 1,0 mU), BSG 2/4, Leuco. 12 100, Differentialblutbild o. B.

c) *Diagnose:*

Frischer Vorderwandinfarkt.

d) *Therapie und Verlauf:*

Sofort nach Stellung der Diagnose (3 Std. nach dem Infarktereignis) wurde die Streptokinase-Therapie nach dem angegebenen Schema durchgeführt. Schon in der 3. Stunde kam es zu einem Nachlassen der heftigsten, in den Oberbauch lokalisierten Stenokardien. Die Therapie wurde über insgesamt 26 Stunden fortgesetzt. Die Fibrinolyse konnte durch eine verlängerte Plasmathrombinzeit nachgewiesen werden.

Die EKG-Kontrolle, die 12 Stunden nach dem Ausgangsbefund und noch unter der Streptokinase-Behandlung durchgeführt wurde, zeigte bereits einen Übergang in das subakute Stadium, nach 3 Tagen fanden sich die Zeichen des Endstadiums, die in der Regel (ohne die Streptokinase-Behandlung) erst später zur Beobachtung kommen.

Es ist von Interesse, daß trotz des schnellen Rückgangs der EKG-Veränderungen die Transaminasen am 4. Behandlungstag mit SGOT 63,5 mU und SGPT mit 22,5 mU ihr Maximum erreichten, ab 11. Tag waren sie dann auf Normwerte abgefallen.

Nach dem 2. Tag gingen wir dann sofort auf eine Dauertherapie mit Marcumar über. Der weitere Verlauf war frei von Komplikationen. Der Patient steht heute, nach 3 Jahren, noch in unserer ambulanten Kontrolle. Er kann seinen Beruf voll ausüben und ist auch körperlich voll leistungsfähig und in der Lage, sich körperlichen Belastungen beim Sport auszusetzen.

Nebenwirkungen

An immunologischen Reaktionen konnten wir in Zusammenhang mit der Initialinjektion beobachten: 1 anaphylaktischen Schock, 3mal heftiges Erbrechen, 1mal Schüttelfrost.

Unsere Erfahrung zeigt, daß diese Reaktionen vermieden werden können, wenn die Initialdosis nicht als Injektion, sondern als Kurzinfusion über 15 Minuten verabreicht wird.

Außerdem sind Blutungen zur Beobachtung gelangt:

Einmal eine Blutung aus einem bis dahin unerkannten Rektumkarzinom, einmal aus einer Zahnextraktionswunde (Extraktion ¼ Jahr vorher), einmal aus der Lunge im Rahmen einer chronischen Emphysembronchitis.

In keinem der Fälle war die Blutung hochgradig, alle ließen sich durch einfaches Absetzen der Therapie ohne Anwendung von Inhibitoren beherrschen.

Während der Therapie beobachteten wir in 2 Fällen thrombembolische Komplikationen, die jedoch nicht sicher auf die Streptokinase-Therapie zurückgeführt werden können (beides waren Fälle von M. embolicus). Die Zahl der Emboliekomplikationen steht im Einklang mit den Zahlen der Antikoagulantienmedikation (7).

Wir sahen keinen letalen Ausgang, der der Streptase-Therapie hätte zugeschrieben werden müssen.

Tabellarische Übersicht

Die nachfolgende Tabelle gibt einen Überblick über die Indikationen, über die Zahl der Behandlungen und die mittleren Gesamtdosen, die von uns verabreicht wurden.

Indikation	Zahl	Mittlere Gesamtdosis
Herzinfarkt	36	$1{,}45 \times 10^6$ E
Arterielle Embolie	11	$1{,}39 \times 10^6$ E
Venöse akute Thrombose	5	$1{,}09 \times 10^6$ E

Diskussion

Aus unseren 5jährigen Erfahrungen geht hervor, daß auch an einem relativ kleinen Krankenhaus ohne große labordiagnostische Möglichkeiten eine Streptokinase-Therapie durchgeführt werden kann.

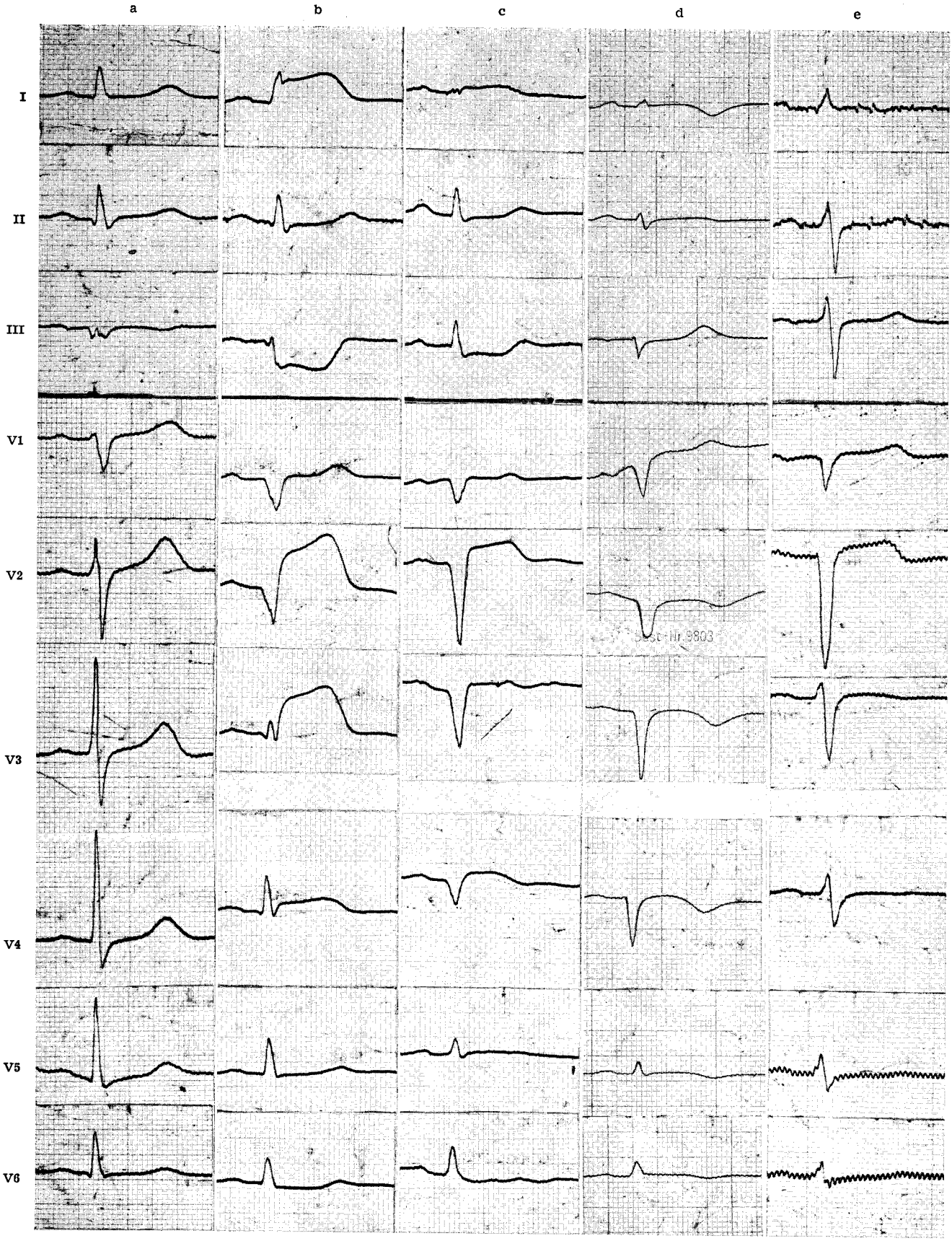

Abb. 2a: EKG 1¼ Jahr vor Erkrankungsbeginn. Regelmäßiger Sinusrhythmus, Indifferenztyp, normale Erregungsrückbildung.

Abb. 2b: EKG 2½ Stunden nach Eintreten heftiger Stenokardien. Deutlich monophasische Deformierung von ST in I und V2—V4.

Abb. 2c: EKG 12 Stunden nach Beginn der Streptokinase-Behandlung. Deutlicher Rückgang der ST-Anhebung, die R-Zacken sind weiter an Ausschlagshöhe zurückgegangen. In V1—V4 findet sich ein reiner QS-Komplex. Beginnende T-Inversion in I, V2—V4.

Abb. 2d: Kontrolle 17 Tage nach Infarkttermin. Nun terminal-negatives T in I und V2—5.

Abb. 2e: Kontrollaufnahme 2 Jahre nach dem Infarktereignis.

Die Nebenwirkungen der Behandlung sind tolerabel, in Anbetracht der Schwere der zur Behandlung kommenden Krankheitsbilder zu vertreten und waren bei uns stets zu beherrschen. Wir beobachteten keinen Todesfall, der der Streptokinasetherapie hätte zugeschrieben werden müssen. Die Kontrolle der Therapie und der Nachweis der Fibrinolyse ist nach unserer Erfahrung durch die Plasmathrombinzeit möglich. Auf die Durchführung des Streptokinase-Resistenztests glauben wir verzichten zu können. Aufgrund unserer Erfahrungen neigen wir zur Ansicht, daß besonders bei der Behandlung der akuten Arterienverschlüsse ein Erfolg nicht immer in den ersten 24 Stunden zu erwarten ist und daß u. U. eine noch länger durchgeführte Behandlung noch einen zusätzlichen positiven Effekt bringt.

Diese Auffassung wird bestätigt durch die Beobachtungen anderer Autoren (1, 4, 16, 17), die unter einer langfristigen Streptokinase-Anwendung auch noch ältere arterielle Verschlüsse öffnen konnten.

Bei der Umstellung der Patienten von der Streptokinase-Behandlung auf Antikoagulantien, die wir überlappend, teilweise aber auch nacheinander vornahmen, wurden Rethrombosierungen nicht beobachtet.

Therapie bei akutem arteriellem und venösem Verschluß

Die an den von uns verwendeten Kriterien gemessene Erfolgsquote stimmt mit denen der Literatur im wesentlichen überein (14, 19, 78).

Es muß noch die Frage geprüft werden, ob evtl. durch eine länger durchgeführte Behandlung der Erfolg noch verbessert werden kann. Hierfür spricht die Beobachtung des vorstehend geschilderten Falles sowie die Beobachtung, daß in den erfolgreich behandelten Fällen mit arterieller Embolie die Dosierung im Mittel deutlich höher gelegen hatte als bei den erfolglos behandelten Fällen (1,68 Mill. E gegenüber 0,88 Mill. E).

Bei den akuten venösen Verschlüssen haben wir die Indikation zur Streptokinase-Behandlung nur selten gestellt, da nur wenige Patienten zur Beobachtung kamen. Aus der Literatur geht jedoch hervor, daß die Streptokinase auch bei akutem venösem Verschluß einen günstigen Effekt hat (7).

Unter der Therapie mit Streptokinase bei akuten arteriellen Verschlüssen infolge von Embolien sahen wir in 2 Fällen das Neuhinzutreten arterieller Embolien, eine Komplikation, die nicht mit Sicherheit der Streptokinase zur Last gelegt werden kann, die aber mit den Beobachtungen unter der Antikoagulantienbehandlung in Übereinstimmung zu bringen ist (7).

In diesen Fällen hat sich bei uns die Weiterführung der Streptokinase-Therapie bewährt.

Therapie beim frischen Herzinfarkt

In unserem mit Streptokinase behandelten Krankengut waren nur Fälle innerhalb der 12-Stunden-Grenze vertreten. Unter diesen waren wieder bevorzugt solche Patienten, bei denen eine Herzrhythmusstörung, ein kardiogener Kollaps, eine Kammerseptumbeteiligung oder ein Re-Infarkt vorlagen. Kleinere Infarkte und solche ohne schweres klinisches Bild wurden nur fakultativ der Streptokinase-Therapie unterzogen. Die vorliegende Aufstellung ist deshalb als durch eine Häufung von Fällen mit erhöhtem Risiko gekennzeichnet anzusehen. Die nachgewiesene Letalität von 25% ist deshalb im Vergleich zu der aus der Literatur ersichtlichen Letalität des frischen Herzinfarkts, die zwischen 45% und 19% angegeben ist, durchaus tolerabel (1—3, 5, 18). Da wir selbst keine Vergleichsuntersuchungen in alternierenden Reihen durchgeführt haben, ist der endgültige Schluß aus dem vorliegenden Material auf eine Verbesserung der Überlebensaussichten nicht möglich.

Zahlreiche Kranke kamen rasch aus der unmittelbaren Gefahrenzone, das Allgemeinbefinden, insbesondere die heftigsten Stenokardien, wurden signifikant gebessert.

Der Verlauf der EKG-Veränderungen zeigt häufig eine Beschleunigung des Stadienablaufes, was auch von anderen Untersuchern beobachtet wurde (6, 13). In den Spät-EKGs zeigten sich Befunde, die nicht wesentlich von jenen nicht mit Streptokinase behandelter Kranker verschieden waren.

Aus der Beobachtung der positiven Beeinflussung selbst stärkster Stenokardien unter Streptokinase hatten wir die Berechtigung abgeleitet, auch bei der Angina pectoris gravis Behandlungsversuche mit Streptokinase durchzuführen. Dieses schwere, oft durch keine Maßnahmen wirksam zu beeinflussende Krankheitsbild mit allerheftigsten Stenokardien ohne klinische, humorale und EKG-Zeichen eines Herzinfarktes läßt sich nach unseren Erfahrungen mit Streptokinase wirksam beeinflussen. Wir sahen auch hier unter der Streptokinase-Infusion ein Nachlassen der Schmerzen. In der Folgezeit waren Schmerzintensität und Frequenz der stenokardischen Anfälle reduziert. Insgesamt haben wir 5 Patienten unter dieser Indikation behandelt und wir sahen nur in 1 Fall ein Versagen der Streptokinase-Therapie. Eine Erklärung für die positive Wirkung der Streptokinase-Therapie schon bei der Angina pectoris gravis könnte durch die Vorstellung eines protrahierten Infarktes bei langsam wachsenden Koronarthrombus gegeben sein.

Auch hier sei als Beispiel ein besonders charakteristischer Fall geschildert:

Fall 3:

Patient *W. H.* — Krbl. 38394 — 57 Jahre — männl.

a) *Anamnese:*

18. 8. 1967 Hinterwandinfarkt des Herzens, Behandlung mit Streptokinase. 11. 12. 1967 erneut heftige Stenokardien, deutliche akute Innenschichthypoxämie im Bereich der Vorderwand. Anstieg von Transaminasen und CPK am folgenden Tag. An den folgenden Tagen wurden immer wieder heftigste Stenokardien beobachtet, die auf Pethidin, Chlopromazin, Promethazin und Morphin kaum ansprachen. Am 17. 12. 1967 wiederum eine besonders heftige Stenokardie, die auf Novalgin i.v. und Opiate nicht ansprach. Transaminasen und EKG waren ohne Anhalt für einen erneuten frischen Herzinfarkt.

b) *Diagnose:*

Angina pectoris gravis.

c) *Therapie*

Da die übrigen Behandlungsmaßnahmen keinerlei Erfolg zeigten, Streptokinase-Therapie in üblicher Weise über 16 Stunden. Insgesamt wurden 1,5 Mill. E gegeben. Bereits unter der Therapie verschwanden die heftigen Stenokardien, die auch später immer noch auftraten, jedoch von deutlich geringerer Intensität und Dauer waren. Die Langzeittherapie mit Antikoagulantien war wieder aufgegriffen worden. Der Patient konnte in ausreichend gebessertem Zustand nach Hause entlassen werden.

Schrifttum: 1. Brinkmann, H. E.: Der Herzinfarkt in einem mittleren Krankenhaus. Dtsch. med. Wschr. 92 (1967) 23. — 2. Day, H. W.: Acute coronary care. A first year report. Amer. J. Cardiol. 21 (1968) 252. — 3. Eggers, P., Vogelberg, K. u. Zylmann, E.: Klinische Studie an 570 Herzinfarkten. Münch. med. Wschr. 104 (1962) 49, 2388 und 52, 2545. — 4. Ehringer, H. u. Fischer, M.: Erfolgreiche thrombolytische Therapie bei subakuten arteriellen Thrombosen. Med. Welt (1968) 1726. — 5. Fry, J.: Acute myocardial-infarction. Schweiz. med. Wschr. 98 (1968) 1210. — 6. Henning, H. u. Look, D.: Elektrokardiographische Beobachtungen bei fibrinolytischer Frühbehandlung des Herzinfarktes. Med. Klin. 62 (1967) 1799. — 7. Hess, H.: Thrombolytische Therapie. F. K. Schattauer-Verlag, Stuttgart, 1967. — 8. Hiemeyer, V., Schoop, W. u. Winckelmann, G.: Erfahrungen mit der thrombolytischen Behandlung akuter Verschlüsse von Extremitätenarterien. Med. Klin. 60 (1965) 583. — 9. Kaindl, F., Pilgerstorfer, H. W., Weidinger, P. u. Fischer, M.: Untersuchungen zur Thrombolyse älterer arterieller Verschlüsse mit Streptokinase. Med. Welt (1968) 1731. — 10. König, E., Rober, G. u. Begemann, H.: Neue Gesichtspunkte bei der Behandlung des Herzinfarkts. Z. ges. inn. Med. 23 (1968) 13. — 11. Körtge, P. et al.: Zur thrombolytischen Therapie des frischen Herzinfarktes. Dtsch. med. Wschr. 92 (1967) 1546. — 12. Poliwoda, H. et al.: Zur thrombolytischen Therapie des frischen Herzinfarktes. Dtsch. med. Wschr. 91 (1966) 978. — 13. Remy, D. u. Gebauer, D.: Die fibrinolytische Behandlung des Herzinfarktes. Med. Klin. 61 (1966) 220. — 14. Sailer, S., Wehrschütz, E. u. Tilz, G. P.: Die thrombolytische Behandlung peripherer Gefäßverschlüsse mit Streptokinase. Wien. med. Wschr. (1968) 73. — 15. Schmutzler, R. et al.: Zur thrombolytischen Therapie des frischen Herzinfarktes. Dtsch. med. Wschr. 91 (1966) 581. — 16. Schoop, W., Martin, M. u. Zeitler, E.: Beseitigung von Stenosen in Extremitätenarterien durch intravenöse Streptokinase-Therapie. Dtsch. med. Wschr. 93 (1968) 1629. — 17. Schoop, W., Martin, M. u. Zeitler, E.: Beseitigung alter Arterienverschlüsse durch intravenöse Streptokinase-Infusion. Dtsch. med. Wschr. 93 (1968) 2321. — 18. Thomas, M., Jewitt, D. E. u. Shillingford, J. P.: Analysis of 150 patients with acute myocardialinfarction admitted to an intensive care and study unit. Brit. med. J. (1968/I) 787. — 19. Winckelmann, G., Hiemeyer, V., Weißleder, H. u. Schoop, W.: Die thrombolytische Behandlung mit Streptokinase bei akuten arteriellen Verschlußkrankheiten. Dtsch. med. Wschr. 88 (1963) 2331.

Anschr. d. Verf.: Dr. med. *Gustav G. Belz,* Kreiskrankenhaus, 6239 Eppstein/Ts.

Alle Rechte, insbesondere das der Übersetzung, sowie Nachdruck und fotomechanische Wiedergabe vorbehalten.